

FEMTO LDV

LASIK (лазерный кератомилез in situ)

Результатом создания лоскута при низком импульсе является существенно меньший послеоперационный диффузный ламеллярный кератит (ДЛК)¹

Краткая информация

В течение многих лет лазерный кератомилез in situ (LASIK) широко использовался в качестве процедуры для устранения нарушений зрения. Диффузный ламеллярный кератит (ДЛК) представляет собой стерильное воспаление под лоскутом и является одним из осложнений операции LASIK. При выявлении симптомов ДЛК необходимо немедленно начать лечение, чтобы остановить прогрессирование. Ухудшение состояния может привести к рубцеванию, расплавлению стромы, помутнению, гиперметропическому сдвигу, неправильному астигматизму или необратимой потере зрения. В настоящем исследовании пациенты с ДЛК классифицируются по пяти стадиям, и приводится сравнение двух фемтосекундных лазеров – FEMTO LDV и IntraLase FS60, которые различаются энергией лазерного импульса, а также иными спецификациями, на предмет частоты возникновения ДЛК.

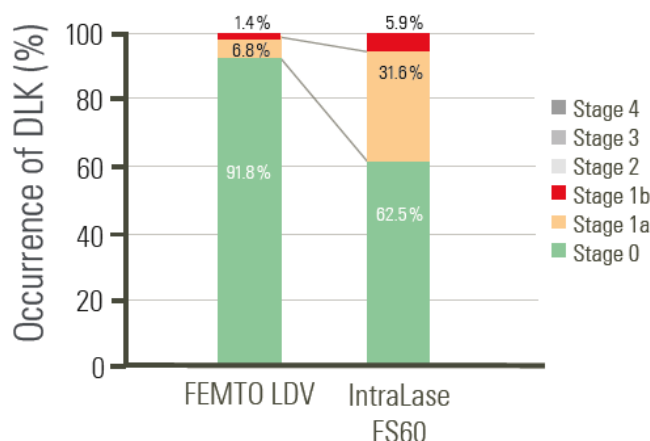
Методы

В настоящем перспективном исследовании операция LASIK проведена на 818 глазах (514 глаз лазером Ziemer FEMTO LDV и 304 глаза лазером IntraLase FS60) в Центре LASIK Шинагава (Токио, Япония) в июле 2010 года. Все пациенты прошли полное предоперационное офтальмологическое обследование: нескорректированная острота зрения вдаль, скорректированная острота зрения вдаль, манифестная рефракция в сферическом эквиваленте, офтальмометрия, топография роговицы, эндотелиоскопия, анализ фронта волны, измерение размера зрачка до и после мириаза, абберация высшего порядка, передняя камера глаза, толщина роговицы и биомикроскопия при помощи щелевой лампы. Растровая энергия и энергия бокового разреза находились в диапазоне нДж для FEMTO LDV. Что касается IntraLase FS60, настройками задана энергия слоя 1,0 мкДж и энергия бокового разреза 0,80 мкДж. После формирования лоскута при помощи одного из лазеров лоскут поднимали и выполняли абляцию эксимерным лазером. Пред- и послеоперационные процедуры включали стандартное офтальмологическое медикаментозное лечение для уменьшения воспаления и ограничения инфекции. Во время визита на день 1 после операции пациентов разделили по четырем стадиям в соответствии с общепринятой системой классификации ДЛК.

Результаты

На день 1 после операции в группе FEMTO LDV (в общей сложности 514 глаз) ДЛК обнаружен в 42 (8,17%) глазах при осмотре при помощи щелевой лампы, включая 35 глаз (6,81%) на стадии 1a и 7 глаз (1,36%) на стадии 1b. Стадии 2, 3 или 4 не диагностированы. В группе FEMTO LDV количество глаз без ДЛК составило 472 (91,83%). В группе IntraLase FS60 (всего 304 глаза) ДЛК обнаружен в 114 (37,5%) глазах, включая 96 глаз (31,58%) на стадии 1a и 18 глаз (5,92%) на стадии 1b. Частота возникновения ДЛК в группе FEMTO LDV составила 8,17%, в группе IntraLase FS60 – 37,5%. Между двумя фемтосекундными лазерами обнаружены значительные расхождения, если сравнивать частоты возникновения ДЛК на стадии 1a и 1b на день 1 после операции ($P = 0,0001$ [U-критерий Манна-Уитни]).

Рассмотрение



Частота ДЛК (%)

Стадия 4

Стадия 3

Стадия 2

Стадия 1b

Стадия 1a

Стадия 0

Рис. 1. Частота ДЛК на день 1 после операции. FEMTO LDV n=514, IntraLase FS60 n=304. Значимые расхождения между группами.

Низкоимпульсная энергия FEMTO LDV продуцирует небольшие и тесно перекрывающиеся точки расслоения. Такое наложение в пучке дает надрез стромального лоскута без перемычек в ткани, что делает формирование лоскута легким, ткань роговицы получает минимальные повреждения. В рамках настоящего исследования, направленного на изучение частоты ДЛК после применения обоих лазеров, показано, что FEMTO LDV вызывает существенно меньшее количество случаев ДЛК на день 1 после операции. Как и предыдущие исследования, настоящее исследование демонстрирует, что оба фемтосекундных лазера превосходно подходят для формирования лоскута LASIK, тем не менее, FEMTO LDV способен лучше предотвратить ДЛК по сравнению с IntraLase FS60, вероятно, благодаря энергии малого импульса.

Ссылки:

- 1 Tomita M., Sotoyama Y., Yukawa S., Nakamura T. Comparison of DLK incidence after laser in situ keratomileusis associated with two femtosecond lasers: Femto LDV and IntraLase FS60. *Clinical Ophthalmology* 2013; 7:1365–1371

FEMTO LDV Z2, Z4 и Z6 имеют маркировку CE, одобрены Управлением по санитарному надзору за качеством пищевых продуктов и медикаментов США и могут быть поставлены немедленно.

Что касается других стран, возможность поставки может быть ограничена в силу законодательных требований; просим связаться с компанией Ziemer для получения подробной информации.